Jurnal Masker Medika
e-ISSN : 2654-8658
p -ISSN :2301-8631

Volume 13, Nomor 2. Desember 2025
http://jmm.ikestmp.ac.id
10.52523/maskermedika.v13i2.786

INTERPRETASI HASIL PEWARNAAN HEMATOXYILIN EOSIN MENGGUNAKAN DETERJEN CAIR 1,7% SEBAGAI ALTERNATIF PENGGANTI XYLOL PADA PROSES DEPARAFINISASI JARINGAN MAMAE

Interpretation Of Hematoxylin-Eosin Staining Results Using 1,7% Liquid Detergent as an Alternative To Xylol In The Deparaffinization Process Of Breast Tissue

Winda Sapitri[1], Indah Sari[2**], Dewi Hartati[3]
Program Studi S.Tr. Teknologi Laboratorium Medis, Universitas Muhammadiyah Ahmad Dahlan Palembang
Korespodensi Email: iindahsari1917@gmail.com

ABSTRAK

Pendahuluan: Kanker payudara merupakan kanker dengan prevalensi tinggi sekitar 2,3 juta kasus baru diseluruh dunia yang memerlukan diagnosis histopatologi, salah satunya tahapan pewarnaan Hematoksilin Eosin melalui proses deparafinisasi menggunakan xylol. Xylol bersifat toksik dan tidak ramah lingkungan. Alternatif pengganti xylol yang dinilai lebih aman adalah menggunakan detergen cair. Penelitian ini bertujuan untuk mengetahui interpretasi hasil pewarnaan menggunakan deterjen cair 1,7% sebagai pengganti xylol pada pewarnaan hematoxyilin eosin. **Metode**: *Intact Group Comparison,* penelitian ini dilakukan di laboratorium khusus patologi anatomi Barokah palembang. Populasi yang di ambil adalah preparat jaringan histologi yang berada di Laboratorium Patologi Anatomi Barokah Palembang, sampel yang digunakan pada penelitian ini berjumblah 32 sampel dengan menggunakan rumus Federer, Penelitian ini di lakukan pada tanggal 18 Maret 2025. **Hasil**: Hasil pewarnaan pada sediaan kontrol hematoxyilin eosin menggunakan xylol 100% menunjukan kualitas sediaan yang sangat baik, sedangkan untuk pewarnaan menggunakan deterjen cair 1,7% didapatkan hasil kualitas sediaan dengan katagori baik 25%, sediaan dengan katagori kurang baik 37,5%, dan sediaan dengan katagori tidak baik 37,5%. **Diskusi**: pewarnaan alternatif deterjen cair 1,7% tidak bisa digunakan sebagai pewarna pengganti xylol dalam pewarnaan hematoxyilin eosin karena kualitas pewarnaan belum sebaik xylol

Kata Kunci: Kanker Xylol, Deterjen Cair, Deparafinisasi

ABSTRACT

Introduction: Breast cancer is a cancer with a high prevalence of around 2.3 million new cases worldwide which requires histopathological diagnosis, one of which is the Hematoxylin Eosin staining stage through the deparaffinization process using xylol. Xylol is toxic and not environmentally friendly. An alternative to xylol that is considered safer is using liquid detergen. This study aims to determine the interpretation of staining result using 1,7% liquid detergen as a substitute for xylol inhematoxyilin eosin staining. **Method:** Intact group comparison. This study was conduceted at the Barokah Palembang anatomical pathology special laboratory. The population taken was histologicak tissue preparations located in the anatomical pathology laboratory of Barokah Palembang, the sampel used in this studyamounted to 32 sampels using the Federer formula. This study was conducted on March 18, 2025. **Results:** The results of staining on hematoxyilin eosin control preparations using 100% xylol showed very good preparation quality, while for staining using 1,7% liquid detergen, the results of preparation quality were in a good category of 25%, a less good category of 37.5%, and a bad category of 37.5%. **Discussion:** alternative staining of 1,7% liquid detergent cannot be used as a substitute for xylol in hematoxyilin eosin staining because the staining quality is not as good as xylol.

Keywords: *Breast Cancer, Xylol, Liquid Detergent, Deparaffinization, Hematoxyilin Eosin.*

https://doi.org/10.52523/maskermedika.v13i2.786
Lisensi: Creative Commons Attribution 4.0 International (CC BY-SA 4)

Jurnal Masker Medika
e-ISSN : 2654-8658
p -ISSN :2301-8631
Volume 13, Nomor 2. Desember 2025
http://jmm.ikestmp.ac.id
10.52523/maskermedika.v13i2.786

PENDAHULUAN

Kanker merupakan penyakit tidak menular yang ditandai oleh pertumbuhan dan perkembangan sel yang sangat cepat serta tidak terkendali pada jaringan tubuh. Pertumbuhan ini dapat mengganggu proses tersebut Metabolisme tubuh dan komunikasi sel ke sel dan jaringan tubuh. Disebut kanker payudara Juga terkait dengan kanker payudara tumor ganas, yang merupakan massa yang tidak biasa. Carcinoma mammae merupakan keganasan yang tumbuh pada jaringan payudara. Tumor dapat berkembang di kelenjar payudara, saluran kelenjar, maupun jaringan pendukung payudara seperti jaringan lemak dan jaringan ikat dada. Penyebaran kanker ke bagian tubuh lain dikenal sebagai metastasis (Ariningtyas, 2023).

Pemeriksaan Patologi Anatomi selain dapat menegakkan diagnosis yang baku, juga dapat menentukan jenis dan memantau keberhasilan terapi. Pemeriksaan mikroskopis jaringan umor payudara dapat melihat gambaran morfologi jaringan kanker. Secara mikroskopis, kanker payudara dapat dilihat sebagai tumor yang terbatas pada lapisan epitel (disebut karsinoma in situ) atau telah menginvasi stroma (karsinoma invasif). Selain itu, lokasi awal tumor dapat ditemukan dari lobulus (karsinoma lobular) atau duktus (karsinoma duktal) (Wahyudin et al., 2022).

Hematotoksilin-Eosin (HE), pewarna lemah, biasanya digunakan bersama dengan larutan lain yang teroksidasi. Pewarna asam eosin memiliki afinitas terhadap sitoplasma sel, sehingga. warna pink muncul pada sitoplasma sel dan jaringan penyambung. Sebaliknya, pewarna hematoksilin memberikan basofilik (warna biru) pada nukleus sel. Di dalam pewarnaan hematoksilin-eosin terdapat eosin, Eosin Ini adalah pewarna asam dengan afinitas terhadap sitoplasma. Ketika afinitas eosin aktif, warna merah muda akan muncul pada sitoplasma dan jaringan ikat (Apriani et al., 2023).

Alternatif penggunaan xylene, yang mungkin berbahaya bagi kesehatan pekerja laboratorium, adalah dengan menghilangkan penggunaan xylene selama deparaffinisasi jaringan Deparafinisasi adalah tahap pengolahan jaringan di mana bentuk lemak parafin hanya dapat dilarutkan melalui xilena. Tujuan deparafinisasi adalah untuk memaksimalkan pemanfaatan warna (Abdillah & Sofyanita, 2023). Paparan xylene Dapat menyebabkan keracunan yang mempengaruhi sistem tubuh jika tertelan, dihirup, atau terpapar langsung (Fadhiila et al., 2023). kandungan yang terdapat didalam Xylene adalah zat kimia dengan berat molekul 106,17 g/mol xylene, yang memiliki rumus atom C_6H_4 (CH_3), dan mengandung 90,5% karbon dan 9,5% hidrogen. Bahan seperti deterjen cair dengan konsentrasi 1,7% dapat digunakan sebagai alternatif pengganti xylene/xylol pada proses pewarnaan. Deterjen cair memiliki komponen surfaktan yang bersifat kationik, anionik. Sangat efektif dalam menghilangkan berbagai jenis lipid melalui emulsifikasi. Surfaktan adalah zat aktif yang berfungsi membersihkan atau menghilangkan lipida atau lemak (Ayu et al., 2022).

Penelitian yang dilakukan oleh Febriani dan Andiani (2020) menunjukan bahwa kualitas formulasi yang menggunakan xylen sebagai agen deparafinisasi di kaji secara eksperimental dan diperoleh hasil yang baik. Hasil kualitas penggunaan formulasi deterjen laundry 1,5% buruk. Hasil kualitas lebih buruk jika menggunakan formulasi deterjen laundry 3%. Hasil yang baik diperoleh dengan menggunakan formulasi deterjen laundry 4,5% yang berkualitas.

Pada penelitian yang dilakukan oleh Mamay et al (2022) menggunakan konsentrasi sabun pembersih dengan konsentrasi 1,7%; 2%, serta 2,5%, mendapatkan hasil pada pewarnaaan inti sel, pewarnaan sitoplasma, kejelasan pewarnaaan, keseragaman pewarnaan dan ketajaman pewarnaan sangat baik hampir di seluruh penelitian, tidak ada bedanya dengan kualitas pada penggunaan xilol pada pewarnaan Hematoksilin Eosin.

Berdasarkan latar belakang diatas penulis tertartarik melakukan penelitian interpretasi hasil pewarnaan menggunakan deterjen cair 1,7% sebagai

https://doi.org/10.52523/maskermedika.v13i2.786
Lisensi: Creative Commons Attribution 4.0 International (CC BY-SA 4)

Jurnal Masker Medika
e-ISSN : 2654-8658
p -ISSN :2301-8631
Volume 13, Nomor 2. Desember 2025
http://jmm.ikestmp.ac.id
10.52523/maskermedika.v13i2.786

alternatif pengganti xylol pada proses deparafinisasi jaringan mamae.

BAHAN DAN METODE

Penelitian ini dilakukan setelah mendapatkan surat layak etik dengan nomor: 000647/ KEP IKesT Muhammadiyah Palembang/ 2025. Jenis penelitian ini menggunakan pendekatan eksperimental. Penelitian ini bertujuan untuk mengetahui interpretasi hasil pewarnaan Hematoksilin–Eosin menggunakan deterjen cair konsentrasi 1,7% sebagai alternatif pengganti xylol pada proses deparafinisasi jaringan mammae. Deterjen cair 1,7% merupakan variabel independen, sedangkan interpretasi hasil pewarnaan merupakan variabel dependen.Teknik sampling pada penelitian menggunakan *Nonprobability* dalam bentuk Purposive sampling yaitu penentuan sampel dengan pertimbangan tertentu.

Design penelitian ini menggunakan metode *Intact Group Comparison*, di mana setengah dari kelompok eksperimen diberi perlakuan dengan pewarnaan Deterjen cair 1,7% dan Setengah lainnya berfungsi sebagai kelompok control dengan pewarnaan menggunakan xylol. Sampel penelitian terdiri dari 32 sampel preparate jaringan mammae yang sudah memenuhi kreteria inklusi dan eksklusi penelitian. Alat dan bahan yang digunakan adalah gelas ukur, erlemeyer, aquadest, dan deterjen cair.

Deterjen cair dimasukan ke dalam gelas ukur sebanyak 1,7% lalu pindahkan ke dalam erlemeyer jika sudah maka tambahkan aquades sebanayak 100ml ke dalam erlemeyer dan homogenkan hingga deterjen larut.

Analisis data dilakukan menggunakan program *software* SPSS dengan *uji Chi square* yang tujuanya untuk mengetahui apakah ada perbedaan antar variable yang memiliki skala data kedua variable adalah nominal.

HASIL

Hasil kualitas jaringan pada pewarnaan menggunakan eosin mendapatkan interpretasi hasil yang dilakukan pengamatan oleh dokter ahli patologi anatomi pada gambar 1 sebagai berikut:

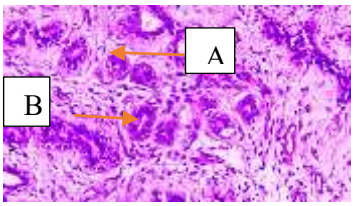

Gambar 1. Hasil Pengamatan Mikroskopis Pewarnaan Menggunakan Xylol Perbesaran 400x

Berdasarkan gambar 1 didapatkan hasil mikroskopis dari sampel dengan kriteria sangat baik (skor4) pada kode(A) inti sel tampak sangat jelas berwarna biru, kode (B) sitoplasma terlihat sangat jelas berwarna merah, kontras terhadap latar belakang terlihat sangat jelas dan hasil pulasan preparat.

Hasil kualitas jaringan pada pewarnaan Deterjen Cair 1,7% mendapatkan interpretasi hasil yang dilakukan pengamatan oleh dokter ahli patologi anatomi pada gambar 2 sebagai berikut:

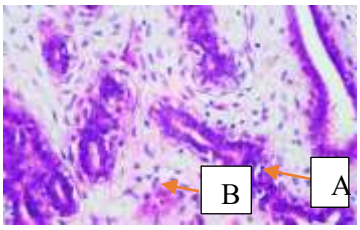

Gambar 2. Hasil Pengamatan Pewarnaan Menggunakan Deterjen Cair 1,7% Perbesaran 400x

Berdasarkan gambar 2 didapatkan hasil mikroskopis dari sampel dengan kriteria baik (skor 3) pada kode (A) inti sel tampak jelas berwarna biru, kode (B) sitoplasma terlihat jelas berwarna merah, kontras terhadap latar belakang terlihat jelas, dan hasil pulasan preparat seragam.

Data yang telah dikumpulkan kemudian diolah dengan uji *Chi square.* Data pada setiap indikator yang diamati akan diakumulasikan ke dalam%(persen) sebagai nilai hasil. Data dengan hasil signifikan (*asymp.Sig*) <0.05 menunjukan ada perbedaan antara ke 2 variabel dan apabila > 0.05 menunjukan tidak ada perbedaan antara ke 2 variabel

https://doi.org/10.52523/maskermedika.v13i2.786
Lisensi: Creative Commons Attribution 4.0 International (CC BY-SA 4)

Jurnal Masker Medika
e-ISSN : 2654-8658
p -ISSN :2301-8631
Volume 13, Nomor 2. Desember 2025
http://jmm.ikestmp.ac.id
10.52523/maskermedika.v13i2.786

Tabel1
Hasil Tabulasi Silang

Proses pewarnaan	Tidak baik	Kurang baik	Baik	Sangat baik	Total
Xylol	0	0	0	16	16
	0,0%	0,0%	0,0%	100%	100%
Deterjen cair 1,7%	6	6	4	0	16
	37,5%	37,5%	25%	0,0%	100%
P Value					0,000

Berdasarkan tabel 1 menunjukan bahwa pada proses pewarnaan menggunakan xylol diperoleh 16 preparat dengan kriteria sangat baik,dan pewarnaan menggunakan deterjen cair 1,7% menghasilkan 6 preparat dengan kriteria tidak baik, 6 preparat dengan kriteria kurang baik, dan 4 preparat dengan kriteria baik.

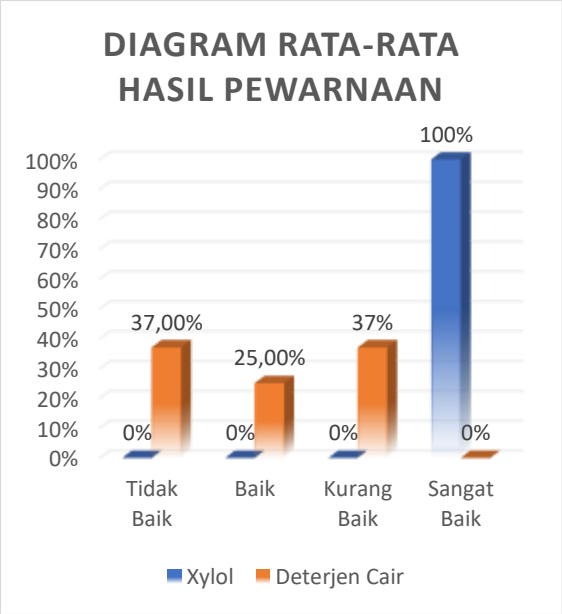

Gambar3
Diagram Rata-Rata Hasil Pewarnaan Menggunkan Xylol dan Deterjen Cair

PEMBAHASAN

Penelitian menggunakan sampel jaringan *Mammae* yang diwarnai menggunakan xylol sebanyak16 preparat dan 16 preparat lainya diwarnai menggunakan deterjen cair 1,7. Hasil dari penelitian pada pemeriksaan mikroskopis sediaan jaringan *Mammae* yang diwarnai menggunakan xylol didapatkan hasil 16 (100%) preparat dengan kriteria sangat baik (skor 4), dan pewarnaan menggunakan deterjen cair 1.7% didapatkan hasil (37,5%) preparat dengan kriteria tidak baik (skor 1), 6 (37,5%) preparat dengan kriteria kurang baik (skor 2), dan 4 (25%) preparat dengan kriteria baik (skor 3).

Hasil uji statistik menunjukan adanya perbedaan signifikan antara kualitas pewarnaan menggunakan xylol dan deterjen cair 1,7%. Hal ini mengindikasikan bahwa formulasi pewarna dari deterjen cair 1,7% belum dapat menyamai efektifitas xylol dalam prosedur pewarnaan jaringan histologis.

Berdasarkan penelitian pewarnaan menggunkan xylol didapatkan 16 preparat dengan kualitas sangat baik. Hal ini dikarenakan xylol mengandung bahan kimia yang memiliki rumus atom C6H4(CH3), xylol memiliki berat molekul 106,17 gram/mol dengan komposisi karbon (C) sebesar 90,5% dan hydrogen (H) 9,5%(Fauziah et al., 2018). Karena dalam surfaktan yang bersifat anionik terdapat senyawa LAS *(Linear Alkyl Benzene Sulfonates*) yang dapat menurunkan tegangan permukaan dan mengemulsikan lemak sehingga dapat dimanfaatkan sebagai pelarut lemak dan denaturasi protein. Selain itu deterjen laundry cair memiliki tingkat iritasi lebih ringan dibandingkan dengan xylol dan relatif aman jika digunakan(Putri & Sofyanita, 2023).

Berdasarkan hasil penelitian pewarnaan menggunakan deterjen cair 1,7% didapatkan 6 preparat dengan kualitas tidak baik, 6 preparat kurang baik dan 4 preparat dengan kualitas baik. Hal ini dikarenakan faktor yang mempengaruhi penelitian ini adalah pengaruh konsentrasi yang digunakan pada tahap deparafinasi juga dapat mempengaruhi kualitas pewarnaan Hematoksilin Eosin. Kandungan surfaktan yang lebih tinggi memiliki daya larut lipid yang lebih tinggi pula (Irianti et al., 2024), Suhu pada saat pencelupan memengaruhi karakteristik parafin. Peningkatan suhu pencelupan parafin cair menyebabkan terbentuknya

https://doi.org/10.52523/maskermedika.v13i2.786
Lisensi: Creative Commons Attribution 4.0 International (CC BY-SA 4)

Jurnal Masker Medika
e-ISSN : 2654-8658
p -ISSN :2301-8631
Volume 13, Nomor 2. Desember 2025
http://jmm.ikestmp.ac.id
10.52523/maskermedika.v13i2.786

lapisan parafin yang lebih tebal dan keras pada blok parafin, sehingga menimbulkan kesulitan pada proses perendaman di dalam larutan xylol (Patandung, 2019). dan waktu pada saat perendaman didalam larutan agen deparafinisasi, pada saat pewarnaan lamanya perendaman jaringan yang mempengaruhi faktor penyerapan larutan ke dalam jaringan(Abdillah & Sofyanita, 2023).

Menurut(Titrimetri,2018)mengatakan bahwasurfaktan yang terkandung di dalam agen deparafinisasi yang berupa sabun deterjen laundry cair dapat menghilangkan jenis lipid dengan pelarutan dan emulsifikasi, surfaktan juga dapat menurunkan tegangan permukaan dan mengemulsikan lemak sehingga dapat dimanfaatkan sebagai pelarut lemak dan denaturasi protein.

Menurut hasil penelitian (Abdillah & Sofyanita, 2023) mengatakan kemungkinan bahwa larutan deterjen laundry cair yang digunakan dapat mengganti xylol sebagai agen deparafinisasi terhadap jaringan yang akan dilakukan pewarnaan HE. Namun, terdapat beberapa hal yang dapat diperhatikan dan mempengaruhi seperti waktu proses deparafinisasi yang dilakukan. Menurut (Gela setya ayu putri, 2025)beberapa faktor yang dapat mempengaruhi deparafinisasi antara lain ketebalan jaringan, jenis larutan yang digunakan dan lamanya perendaman jaringan yang mempengaruhi faktor penyerapan cairan ke dalam jaringan.

Hal ini sejalan dengan oleh (Narayan Biswal et al., 2017) yang menyatakan bahwa sabun cuci piring sebagai pengganti etanol dan xylol dalam prosedur pewarnaan hematoxyilin eosin pengelolaan jaringan dan menemukan 60% sebagai agen deparafinisasi. Hal ini didukung oleh peneliti (Thajudeen et al., 2022) yang mengatakan bahwa cairan pencuci piring menjadi pengganti pertama yang terbaik untuk xilena. Cairan ini terutama terbuat dari alkilbenzena sulfonat, campuran pembentuk surfaktan nonionik, yang menyebabkan lebih sedikit iritasi kulit.

Berdasarkan hasil penelitian, deterjen cair dengan konsentrasi 1,7% menunjukkan potensi sebagai bahan alternatif pengganti xylol pada proses pewarnaan Hematoksilin–Eosin (HE). Penggunaan deterjen cair mampu menghasilkan preparat jaringan yang masih dapat diinterpretasikan secara histopatologis, sehingga secara umum proses deparafinisasi dapat berlangsung meskipun tanpa menggunakan xylol. Temuan ini menunjukkan bahwa deterjen cair memiliki kemampuan dalam melarutkan atau mengemulsikan parafin, yang merupakan tahapan penting dalam pewarnaan jaringan.

Namun demikian, kualitas hasil pewarnaan HE yang diperoleh dengan penggunaan deterjen cair 1,7% belum sebanding dengan penggunaan xylol. Hal ini terlihat dari variasi intensitas pewarnaan, kejelasan struktur jaringan, serta kontras antara inti dan sitoplasma yang cenderung lebih optimal pada preparat yang dideparafinisasi menggunakan xylol. Xylol dikenal memiliki daya larut parafin yang tinggi dan stabilitas yang baik, sehingga mampu menghasilkan preparat dengan kualitas morfologi jaringan yang lebih konsisten.

Perbedaan kualitas pewarnaan tersebut diduga dipengaruhi oleh beberapa faktor, antara lain efektivitas deterjen cair dalam menghilangkan sisa parafin, suhu dan lama perendaman, serta konsentrasi larutan yang digunakan. Ketidaksempurnaan proses deparafinisasi dapat menyebabkan residu parafin masih tertinggal pada jaringan, yang selanjutnya menghambat penetrasi zat warna hematoksilin dan eosin ke dalam jaringan.

Oleh karena itu, diperlukan optimalisasi lebih lanjut terhadap penggunaan deterjen cair sebagai alternatif pengganti xylol. Optimalisasi tersebut dapat meliputi penyesuaian konsentrasi deterjen, pengaturan suhu dan waktu perendaman, serta

https://doi.org/10.52523/maskermedika.v13i2.786
Lisensi: Creative Commons Attribution 4.0 International (CC BY-SA 4)

modifikasi tahapan pewarnaan yang sesuai dengan karakteristik deterjen cair. Dengan optimalisasi yang tepat, diharapkan deterjen cair dapat menjadi alternatif yang lebih efektif dan efisien, serta berpotensi mengurangi penggunaan bahan kimia berbahaya seperti xylol dalam praktik histopatologi.

SIMPULAN DAN SARAN

SIMPULAN

Terdapat perbedaan hasil antara proses pewarnaan Hematoksilin–Eosin yang menggunakan deterjen cair konsentrasi 1,7% dan xylol, di mana xylol merupakan *gold standard* dalam pewarnaan Hematoksilin–Eosin.

SARAN

Bagi peneliti selanjutnya disarankan untuk melakukan penelitian yang sama dengan konsentrasi yang berbeda Bagi peneliti selanjutnya disarankan untuk melakukan penelitian yang sama dengan melakukan peningkatan konsentasi yang digunakan. Bagi peneliti selanjutnya disarankan untuk menggunakan waktu yang lebih sedikit pada saat pada saat perendaman jaringan di larutann deterjen cair 1,7%

FUNDING

Penelitian ini menggunakan dana pribadi dari peneliti.

KONFLIK KEPENTINGAN

Tidak ada kemungkinan terjadi konflik kepentingan pada publikasi artikel ini.

UCAPAN TERIMA KASIH

Terima kasih kepada tim Pembimbing Universitas Muhammadiyah Ahmad Dahlan Palembang, Laboratorium Khusus Patologi Anatomi Barokah Palembang, dan semua pihak yang telah berperan dalam penelitian ini.

KEPUSTAKAAN

Abdillah, F. S., & Sofyanita, E. N. (2023). Efektifitas Penggunaan Deterjen Laundry Cair sebagai Agen Deparafinisasi pada Sediaan Ginjal Mencit (Mus musculus). *Borneo Journal of Medical Laboratory Technology*, *5*(2), 288–295. https://doi.org/10.33084/bjmlt.v5i2.5100

Abraham, I., & Supriyati, Y. (2022). Desain Kuasi Eksperimen Dalam Pendidikan: Literatur Review. *Jurnal Ilmiah Mandala Education*, *8*(3), 2476–2482. https://doi.org/10.58258/jime.v8i3.3800

Apriani, Andrianus, Marisca, S., & Diana, P. (2023). ccn. *G-Tech: Jurnal Teknologi Terapan*, *7*(1), 96–102. https://doi.org/10.33379/gtech.v7i1.1874

Apriani, & Ereskadi. (2022). EKTRAK KULIT MANGGIS (Garcinia Mangostana L) SEBAGAI ALTERNATIF PENGGANTI EOSIN UNTUK PEMERIKSAAN TELUR CACING. *JoIMedLabS*, *3*(1), 80–88.

Ariyadi, T. (2022). Proses Deparafinasi Sediaan Jaringan Ginjal Dengan Dan Tanpa Pemanasan Menggunakan Mineral Oil Pada Pewarnaan Hematoksilin-Eosin. *Jurnal Kesehatan Rajawali*, *11*(2), 1–6. https://doi.org/10.54350/jkr.v11i2.104

Aryani Putri, N., Khristian, E., Durachim, A., Kemenkes Semarang, P., & Jendral Achmad Yani, Stik. (2023). A Review of Hematoxylin-Eosin and Periodic Acid Schiff staining to assess alloxan-induced liver injury in mice. *Borneo Journal Of Medical Laboratory Technology*, *5*(2), 296–302.

Asiva Noor Rachmayani. (2015). *bahan ajar TEKNOLOGI LABORATORIUM MEDIS*. 6.

Ayu, F. I., Wiwin, W., Adang, D., Sundara, Y., & Mulia. (2022). Payudara Terhadap Kualitas Preparat. *Jurnal Kesehatan Siliwangi*, *4*(1), 334–339.

Bektiningsih, K. (2021). *Dra. Kurniana Bektiningsih, M.Pd., dkk.* | *1*.

Lisensi: Creative Commons Attribution 4.0 International (CC BY-SA 4)

Cahyawati, T. D., & Wedayani, A. A. A. N. (2024). Pengabdian Masyarakat Pelaksaan Skrining Tumor Payudara. *Jurnal Pengabdian Magister Pendidikan IPA*, *7*(2), 561–566.

Dewi, H., Quzwain, F., & Wulansari, N. (2021). Histology Slide Quality Comparative Study Impregnation and Embedding Using Beeswax and Paraffin. *Jambi Medical And Health Sciences International Conference*, *10*(2), 291–298.

Ekstrak, P., Sepatu, B., & Sebagai, H. L. (2020). *ALTERNATIF PEWARNA ALAMI SEDIAAN SITOLOGI PENGGANTI EOSIN*. *4*(2), 21–26.

Fadhiila, A. Y., Durachim, A., Wiryanti, W., & Riyani, A. (2023). *Perbandingan Hasil Mikroskopis Preparat Jaringan Dengan Minyak Daun Kayu Manis Sebagai Agen Clearing Pada Pematangan Jaringan*. *4*(1), 419–423.

Fauziah, B., Sntosa, B., & Aryadi, T. (2018). Perbedaan Penggunaan Xylol (Xylene) dan Toluol (Toluene) pada Proses Clearing terhadap Kualitas Preparat Awetan Permanen Cimex lectularius. *Prosiding Seminar Nasional Mahasiswa Unimus*, *1*(3), 232–237.

Flinner, N., Gretser, S., Quaas, A., Bankov, K., Stoll, A., Heckmann, L. E., Mayer, R. S., Doering, C., Demes, M. C., Buettner, R., Rueschoff, J., & Wild, P. J. (2022). *Deep learning based on hematoxylin – eosin staining outperforms immunohistochemistry in predicting molecular subtypes of gastric adenocarcinoma*. *June*, 218–226. https://doi.org/10.1002/path.5879

Gela setya ayu putri, N. fatiah zalzabilah. (2025). *Studi perbandingan efektivitas minyak kelapa, air lemon dan cairan pencuci piring sebagai pengganti xilena*. *07*(01), 44–51.

Hidayat, C. A., Simbolon, S. D., Dilivio, G. J., Muttaqin, M., Ramadhani, U. A., Faisal, A., Prabowo, B. P., & Rahman, Y. A. (2023). Mikroskop Digital, Otomatis, dan Portabel berbasis Raspberry Pi dengan Catu Daya DC. *Medika Teknika : Jurnal Teknik Elektromedik Indonesia*, *5*(1), 20–29.https://doi.org/10.18196/mt.v5i1.18009

Irianti, T. W., Oktiyani, N., Dwiyanti, R. D., & Insana, A. (2024). Perbandingan Variasi Konsentrasi Sabun Cuci Piring Terhadap Kualitas Pewarnaan

Jumardi, M., Iswara, A., Setya, G., Putri, A., & Ariyadi, T. (2023). Perbandingan Kualitas Hasil Pewarnaan MenggunakanHematoxylin- Eosin danEkstrak Daun Jati Sebagai Pengganti Eosin Comparison of Quality of Staining Results Using Hematoxylin-Eosin and Teak Leaf Extract As Eosin Substitute. *Prosiding Seminar Nasional Unimus*, *2*, 878–887.

Kartini, Krisdianilo, V., Sumantri, B., & Sidabutar, R. (2021). Gambaran Sel Epitel Pada Lesi Payudara Dilaboratorium Patologi Anatomi Upt Rsud Deli Serdang Lubuk Pakam. *Jurnal Farmasimed (Jfm)*, *3*(2), 100–106. https://doi.org/10.35451/jfm.v3i2.624

Khaerunnisa, A. bulqis, Latief, S., Syahruddin, F. I., Royani, I., &Juhamran, R. P. (2023). Hubungan Tingkat Pengetahuan dan Sikap terhadap Deteksi Dini Kanker Payudara pada Pegawai RS Ibnu Sina. *Fakumi Medical Journal: Jurnal Mahasiswa Kedokteran*, *3*(9), 685–694. https://doi.org/10.33096/fmj.v3i9.291

Khristian, E., & Inderiati, D. (2017). *Sitohistoteknologi* (N. Fitriana & H. Junianto (eds.); tahun 2017). Pusat Pendidikan Sumber Daya Manusia Kesehatan.

Lamsudiansyah, A. Y. F., Durachim, A.,

Lisensi: Creative Commons Attribution 4.0 International (CC BY-SA 4)

Wiryanti, W., & Riyani, A. (2023). Perbandingan Hasil Mikroskopis Preparat Jaringan dengan Minyak Daun Kayu Manis sebagai Agen Clearing pada Pematangan Jaringan. *JPP (Jurnal Kesehatan Poltekkes Palembang)*, *18*(2), 173–177. https://doi.org/10.36086/jpp.v18i2.1832

Mamay, M., Mutmaina, G. N., & Nurahma, I. A. (2022). Utilization Dishwashing Soap as a Subtitute of Xylol in the Deparaffinization process of Hematoxylin-Eosin Dye: Review Article. *Medicra (Journal of Medical Laboratory Science/Technology)*, *5*(1), 47–55. https://doi.org/10.21070/medicra.v5i1.1629

Mufidah, Z., Wiryanti, W., Durachim, A., & Rahmat, M. (2024). PERBANDINGAN HASIL PEWARNAAN PREPARAT HISTOLOGI MENGGUNAKAN XYLOL DAN MINYAK JAGUNG YANG DIPANASKAN PADA PROSES DEPARAFINISASI. *Jurnal Kesehatan Siliwangi*, *5*, 485–497.

Muqoddam, M., Kartika, W., & Wibowo, S. A. (2020). Modul Digitalisasi Mikroskop. *Medika Teknika : Jurnal Teknik Elektromedik Indonesia*, *2*(1). https://doi.org/10.18196/mt.020113

Muthiawati, S., Wiryanti, W., Durachim, A., & Mulia, Y. S. (2023). Optimasi Waktu Dan Suhu Fiksasi Spesimen Terhadap Kualitas Preparat Jaringan. *Jurnal Kesehatan Siliwangi*, *4*(1), 479–484. https://doi.org/10.34011/jks.v4i1.1508

Narayan Biswal, B., Narayan Das, S., Kumar Das, B., & Rath, R. (2017). Alteration of cellular metabolism in cancer cells and its therapeutic. *Journal of Oral and Maxillofacial Pathology*, *21*(3), 244–251. https://doi.org/10.4103/jomfp.JOMFP

Nazhiifah, T. S. (2023). Perbedaan Hasil Pewarnaan Hematoxylin Eosin (HE) Pada Histologi Kulit Mencit (Mus Musculus) Berdasarkan Ketebalan Pemotongan 3 M m , 6 M m Dan 9 M m Differences in Hematoxylin Eosin (HE) Staining Results in Mice (Mus musculus) Skin Histology Based. *Journal Of Medical Laboratory Technology*, *vol 6 no 1*, 474 480.

Nur, F., & Wirawan, H. P. (2023). Uji histopatologi sebagai metode baru dalam diagnostik penyakit rabies pada anjing liar. *Mahasiswa Biologi*, *3*(2), 60–64.

Patandung, P. (2019). Pengaruh Suhu Parafin Cair Terhadap Waktu Penyimpanan Rimpang Jahepengaruh Suhu Parafin Cair Terhadap Waktu Penyimpanan Rimpang Jahe. *Jurnal Penelitian Teknologi Industri*, *10*(2), 45. https://doi.org/10.33749/jpti.v10i2.4650

Pratiwi, E. N., & Armalina, D. (2021). Mikroskopis Preparat Mus Musculus Jaringan Ginjal yang Dideparafinisasi dengan Minyak Zaitun pada Pengecatan Hematoxylin Eosin (HE) Microscopic of Mus Musculus Kidney Preparation Deparafinized with Olive Oil in Eosin Hematoxylin (HE) Staining. *Jurnal Laboratorium Medis*, *03*(01), 61–66. http://ejournal.poltekkes-smg.ac.id/ojs/index.php/JLM/

Prema, V. (2020). Artikel Asli. *Pengganti Xilena Yang Ramah Lingkungan Dalam Deparafinisasi*, *12*(8), 623–630. https://doi.org/10.4103/jpbs.JPBS

Putri, R. D., & Sofyanita, E. N. (2023). PERBADAAN HASIL PEWARNAAN HEMATOXYLIN EOSIN (HE) PADA HISTOLOGI KOLON MENCIT (Mus Musculus) BERDASARKAN KETEBALAN PEMOTONGAN MIKROTOM 3, 6, DAN 9 Mm. *Jurnal Labora Medika*, *7*, 31–38.

Lisensi: Creative Commons Attribution 4.0 International (CC BY-SA 4)

Sari, R. P., Endang Suriani, & Hikmah Adinda. (2022). Potensi Buah Naga Merah (Hylocereus costaricensis) Sebagai Pewarnaan Alternatif Pengganti Eosin Pada Pewarnaan Papanicolaou Terhadap Sediaan Apusan Epitel Mulut Ayam. *JUKEJ : Jurnal Kesehatan Jompa*, *1*(1), 1–9. https://doi.org/10.55784/jkj.vol1.iss1.103

Silalahi, L. S., Muhammad, Sulhatun, Jalaluddin, & Nurlaila, R. (2022). EKSTRAKSI KULIT BUAH BIT (BETA VULGARIS L) SEBAGAI ZAT PEWARNA ALAMI Lina Sari Silalahi, Muhammad*, Sulhatun, Jalaluddin, Rizka Nurlaila. *Chemical Engineering Journal Storage 2:2 (Juni 2022) 102-115 EKSTRAKSI*, *2*(Juni), 102–115.

Sulistiyowati, W. (2017). Buku Ajar Statistika Dasar. *Buku Ajar Statistika Dasar*, *14*(1), 15–31. https://doi.org/10.21070/2017/978-979-3401-73-7

Thajudeen, A., Srinivasan, S., Govindarajan, G., & Shanmugam, A. (2022). A comparative study of efficacy of coconut oil, lemon water and dishwashing liquid as surrogates to xylene. *Environmental Analysis Health and Toxicology*, *37*(3). https://doi.org/10.5620/eaht.2022026

Titrimetri, S. M. (2018). *Kata kunci : Deterjen Cuci cair, Surfaktan Anionik, Kadar Surfaktan Anionik, Titrimetri*. *2*(2).

Titrimetri, S. M. (2018). *Kata kunci : Deterjen Cuci cair, Surfaktan Anionik, Kadar Surfaktan Anionik, Titrimetri*. *2*(2).

Udu, S. (2020). Kode etik penelitian dan karya ilmiah. *Komisi Etika Penelitian Universitas Muhammadiyah Prof. DR. HAMKA*, 1–28.

Ummah, M. S. (2019). proses lactasi pijat dan teknikpijak oksitosin. In *Sustainability (Switzerland)* (Vol. 11, Issue 1). http://scioteca.caf.com/bitstream/handle/123456789/1091/RED2017-Eng-8ene.pdf?sequence=12&isAllowed=y%0Ahttp://dx.doi.org/10.1016/j.regsciurbeco.2008.06.005%0A

Wahyudin, G. G., Sugiarto, S., & Marindawati, M. (2022). Karakteristik Reseptor Estrogen, Reseptor Progesteron dan Reseptor Epidermal Manusia – 2 Uji pada Grading Histologi Karsinoma Payudara RS Pusat Pertamina Jakarta Tahun 2015 - 2020. *Muhammadiyah Journal of Midwifery*, *3*(2), 44. https://doi.org/10.24853/myjm.3.2.44-52

Lisensi: Creative Commons Attribution 4.0 International (CC BY-SA 4)